

УДК 616-08:167.33:616.72-002:599.23:611.013-002:5.76.3/7:618.58:599.89

ВИВЧЕННЯ ТЕРАПЕВТИЧНОГО ЕФЕКТУ МСК ВАРТОНОВСЬКОГО ГЕЛЮ ПУПОВИНИ ЛЮДИНИ НА МОДЕЛІ ОСТЕОАРТРИТУ У ЩУРІВ

Гулько Т.П.^{1,7}, Драгулян М.В.¹, Левків М.Ю.^{1,2}, Стижуус В.В.³, Бубнов Р.В.^{4,5}, Ковальчук М.В.^{1,7}, Проценко Є.С.⁶, Герман Р.І.⁶, Похоленько Я.О.^{1,7}, Іродов Д.М.¹, Кордюм В.А.^{1,7}¹Інститут молекулярної біології і генетики НАН України, м. Київ;²Київський національний університет ім. Тараса Шевченка, м. Київ;³Ветеринарна клініка «Ветлайн», м. Київ;⁴Інститут мікробіології і вірусології ім. Д.К. Заболотного НАН України, м. Київ;⁵Центр ультразвукової діагностики і інтервенційної сонографії клінічної лікарні «Феофанія», м. Київ;⁶Харківський національний університет ім. В.Н. Каразіна, м. Харків,⁷ДУ Інститут генетичної та регенеративної медицини НАМНУ, м. Київ

Остеоартрит є придбаним скелетно-м'язовим порушенням, як прийнято вважати, незапального походження та розвивається, коли швидкість деградації хряща перевершує швидкість його регенерації. Це призводить до ерозії хряща, потовщення субхондральної кістки та пошкодження суглобів [4]. На сьогодні в області біотехнології, клітинної терапії та інших біологічних дисциплін використання МСК людини є дуже важливим та актуальним, особливо при розробках методів, що спрямовані на залучення процесів самовідтворення тканин власного організму. У переважній більшості ефекти вилужування спостерігались при використанні аллогенної трансплантації МСК жирової тканини [3], клітин крові [4], лімфоїдних клітин [1].

Мета роботи. Серед переваг використання для трансплантації аутологічних МСК безумовно можна назвати відсутність проблем імунологічної сумісності. Проте не завжди можна взяти у хворого матеріал для трансплантації в бажаному об'ємі, тому використання вартоновського гелю пуповини, що у великій кількості містить МСК, є перспективним для подальших досліджень.

Матеріали та методи досліджень. Модельний остеартрит було отримано на щурах лінії *Wistar* ($N=45$) шляхом одноразового внутрішньосуглобного введення йод оцтової кислоти (6 мг йод оцтової кислоти в

100 мкл 0,9 % фізіологічного розчину) в праве коліно [2]. Ін'єкції проводились під контролем відеорентгенографу. Розвиток хвороби в динаміці вивчали гістологічними, рентгенологічними (рентген та УЗД) та фізіологічними методами (замір суглобів тварин). Модельним тваринам

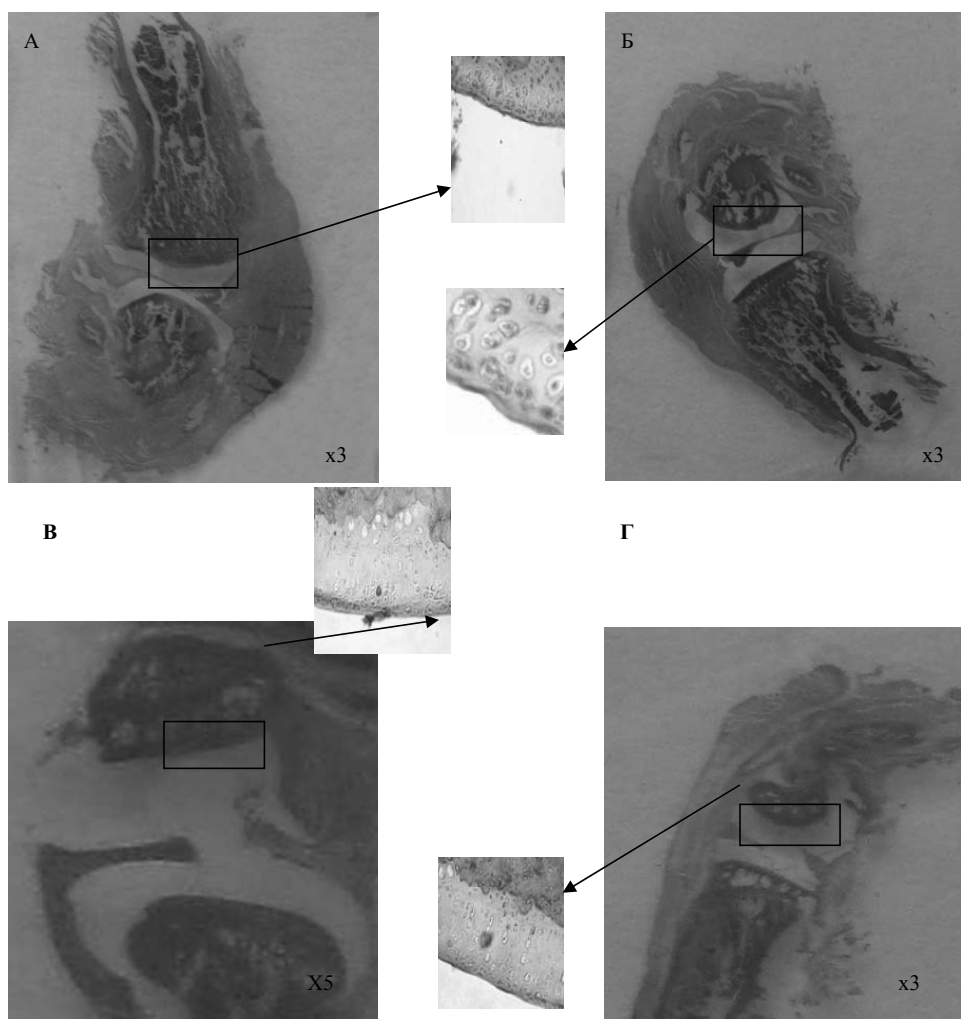


Рис. 1. Фотографії гістологічних препаратів правих суглобів щурів віком 6 місяців: А) суглоб тварин контрольної групи; Б) суглоб тварин із індукованим ОА на 7 добу після введення йод оцтової кислоти; В) суглоб тварини із індукованим ОА після введення МСК на 14 добу; Г) суглоб інтактної тварини після введення МСК на 14 добу.

з індукованим ОА здійснювали ін'єкцію МСК вартоновського гелю людини в кількості 1,5 млн в об'ємі 100 мкл середовища DMEM в середину пошкодженого суглобу [3]. Вивчення процесів регенерації здійснювали клінічними та гістологічними методами. Для з'ясування питання як швидко зникають МСК людини із пошкодженого суглобу проводили молекулярно-генетичні дослідження синовіальної рідини. Статистичну обробку даних здійснювали за стандартними методиками з використанням Excel 2003.

Результати досліджень. У результаті клінічного аналізу розміру суглобів після введення йод оцтової кислоти у правий суглоб щурів на 7 добу спостерігається збільшення розміру правого суглобу – 13,5 мм., що є більшим на 2,05 мм., порівняно з контрольними тваринами ($p < 0,1$). Відомо, що первинна деградація хряща приводить до змін в інших тканинах суглобу: субхондральної кістки – з її потовщенням та розростанням, синовіальної оболонки – з розвитком реактивної гіперемії [4]. Наші данні, щодо змін розміру суглобу в сторону збільшення зафіксованих на 7, 14, 21 добу після введення туди йод оцтової кислоти показують на постійно прогресуючий характер патогенезу хвороби, який нагадує розвиток остеоартриту у людини. Аналізуючи розвиток ОА у щурів в динаміці після введення йод оцтової кислоти і методом УЗД і рентгенологічними дослідженнями були відмічені уже на 7 добу чітко виражені зміни характерні для хвороби людини: звуження суглобового простору, виражена дегенерація та стоншення суглобового хряща. Такі порушення залишаються незмінними на протязі подальшого спостереження за розвитком ОА у щурів.

В результаті гістологічного аналізу правого колінного суглобу щурів було відмічено на 7 добу після введення йод оцтової кислоти появу поверхневих фібрил, вертикальних тріщин, хондронних утворень, некротизованих хондроцитів і часткову або повну втрату суглобового хряща (рис. 1Б).

Результати фізіологічних, рентгенологічних та гістологічних досліджень правих суглобів щурів із індукованим ОА свідчать про розвиток хвороби вже на 7 добу після введення йод оцтової кислоти схожої із остеоартритом людини. Ін'єкцію МСК модельним тваринам із вираженим індукованим ОА проводили у дослідний суглоб у кількості $1,5 \times 10^6$ клітин

(2-й пасаж) в об'ємі 0,1 мл буферу. Введення суспензії МСК вартоновського гелю пуповини людини тваринам із явно вираженим індукованим ОА проводили на 7 добу розвитку хвороби. Для порівняння аналогічний об'єм МСК вартоновського гелю вводили і групі інтактних тварин. За тваринами велось щоденне клінічне спостереження. Терапевтичний ефект МСК спостерігався і підтверджувався в динаміці на протязі всього досліджу через кожні 7 діб вищезазначеними методами. Через тиждень після введення МСК розміри правого суглобу у тварин із індукованим ОА зменшились у середньому по групі на 1,3 мм. ($p < 0,05$) та стали у норму (у порівнянні із початком експерименту). Розміри правих суглобів у тварин із індукованим ОА та інтактних тварин із введеним МСК залишалися без змін. Рентгенограма, що була зроблена тваринам на 7 добу після введення МСК свідчить про утворення хрящової тканини, інтенсивний остео- та хондрогенез, а у тварин із ОА були присутні всі признаки хвороби. Позитивні зміни у динаміці (загоєння хряща у тварин), яким були введені МСК вартоновського гелю пуповини людини спостерігалися на 21 добу, що було підтверджено клінічними та гістологічними методами (рис. 1В). Через

3 місяці спостерігається відновлення хрящової тканини, яке зафіксоване гістологічними аналізами. На відміну від цього, у групі інтактних тварин, яким було введено МСК, не знайдено артрозних змін на макропрепаратах і на контрольних рентгенограмах колінних суглобів (рис. 1Г).

Висновки. Індукований ОА у щурів з явно вираженими змінами, характерними для хвороби людини, виявлений на 7 добу від початку досліджу.

Позитивні зміни в динаміці загоєння хряща, зменшення розміру суглобу спостерігалися на 21 добу, що було підтверджено фізіологічними, цитологічними, гістологічними та клінічними (рентген та УЗД) методами. Повне видужування тварини наступає на 3-й місяць після введення МСК

Список літератури

1. Кравченко, М.А. Изменение содержания CD4+CD25+ Т-клеток в региональных лимфоузлах крыс с адьювантным артритом до и после введения липидной фракции плаценты [Текст] / М.А. Кравченко, А.Н. Гольцев // Патология. – 2011. – Т.8, №2. – С. 102–104. 2. Bendele, A.M. Animal models of osteoarthritis [Text] / A.M. Bendele // Musculoskel Neuron Interact. – 2001. – Vol. 1, № 4. – P. 325–329. 3. Effect of intraarticular injection of autologous adipose-derived mesenchymal stem and regenerative cells on clinical signs of chronic osteoarthritis of the Elbow Joint in dogs [Text] / L.L. Black [et al.] // Vet. Therapeutics. – 2008. – Vol. 9, № 3. – P. 192–200. 4. Riordan Neil. Stem Cell Therapy for Osteoarthritis [Electronic resource] / Riordan Neil. – Access mode : <http://www.cellmedicine.com/treatment/osteoarthritis/>. – Title from the screen.

STUDY THERAPY EFFECT OF MSCS FROM HUMAN UMBILICAL VARTONOVSKY GEL FOR MODELS IN RATS OSTEOARTHRITIS

Gulko T.P.^{1,7}, Dragulyan M.V.¹, Levkiv M.Yu.^{1,2}, Stizhius V.V.³, Bubnov R.V.^{4,5}, Kovalchuk M.V.^{1,7}, Protsenko E.S.⁶, German R.I.⁶, Poholenko Ya.O.^{1,7}, Irodov D.M.¹, Kordyum V.A.^{1,7}

¹Institut of Molecular Biology and Genetics NAS of Ukraine, Kyiv;

²National University named Taras Shevchenko, Kyiv;

³Veterinary clinic "Vetlayn", Kyiv;

⁴Institut of Microbiology and Virology named D.K. Zabolotny NAS of Ukraine, Kyiv;

⁵Centre ultrasound and sonography diagnostic of Hospital "Feofaniya", Kyiv;

⁶National University named V.N. Karazin, Kharkiv,

⁷ Institute of Genetic and Regenerative Medicine, Kyiv

There was received model of osteoarthritis (OA) on rats by a single intraarticular introduction of CH₃COOH acid. There changes in joints were studied by histological and clinical methods. Induced OA in rats was detected on the 7th day. Experimental animals with induced OA were injected intra articularly with MSCs. During the experiment, the positive changes in the joints (cartilage healing, reduced size) were observed on the 21st day after injection of MSCs, which was confirmed by histological and clinical methods.